日集中医誌 2017;24:51-2.

プロポフォール投与により症状の改善をみたstatus dystonicusの1例

眞弓あずさ*1　橘　一也*1　木水　友一*2　京極　都*1
文　一恵*1　津田　雅世*1　清水　義之*1　竹内　宗之*1

*1大阪府立母子保健総合医療センター集中治療科，*2同　小児神経科（〒594-1101　大阪府和泉市室堂町840）

Key words: ①status dystonicus, ②propofol

はじめに

ジストニアが，感染，手術，薬剤変更などを誘因とし[1]，全身性，持続的になるとstatus dystonicus（SD）と呼ばれ[2]，発熱，呼吸不全，横紋筋融解を生じ，死亡率は10％に上る[3]。今回，SDに対しプロポフォールにより症状の改善をみた小児の1例を経験したので報告する。

症　例

患者は12歳，女児。身長149 cm，体重29 kg。発達遅滞，ジストニアで通院し，10歳時にSDで3ヵ月入院し，気管挿管管理やミダゾラムとデクスメデトミジンの投与を要した。今回，肺炎契機のジストニア悪化で入院し，第2病日に呼吸不全でICUへ入室した。入室時現症は，体温38.9 ℃，血圧108/73 mmHg，脈拍163 /min，呼吸数33 /min，SpO_2 93%（酸素7 *l*/min）。頸部や四肢が非律動性に屈曲・伸展・捻転，体幹が強直するジストニアが持続した。入室時血液検査で，炎症所見（WBC 17,200 /μ*l*，CRP 13.6 mg/d*l*）と高CK血症（CK 386 IU/*l*）を認めた。脳波でてんかん発作はなかった。

入室後経過（Fig. 1）

肺炎に加え，口腔・喉頭・呼吸筋ジストニアによる気道開存困難と換気障害に対し，気管挿管して人工呼吸を開始した。全身性ジストニア，発熱，呼吸障害よりSDと診断し，フェノバルビタール，ビペリデン，ブロマゼパム，抱水クロラールとともに，ジストニア軽減のためミダゾラム（0.1 mg/kg/hr），フェンタニル（1.7 μg/kg/hr）を投与し，発作時はボーラス投与するもコントロール不良であった。また，前回のSD加療時にミダゾラムで気道分泌が亢進しジストニアが悪化したと両親が解釈し，ミダゾラムの回避を希望された。両親の同意と承諾書を得てプロポフォール（1.7 mg/kg/hr）投与を開始したところ，ジストニアは軽減し，発作時もボーラス投与で鎮静できた。

入室直後は発作間欠期の体幹強直も強く，SDの横紋筋融解に加え，高熱も持続し，血清CK上昇が第5病日にピーク（CK 8,656 IU/*l*）となった。不整脈，高トリグリセリド血症，肝腫大，乳酸アシドーシスはなくpropofol infusion syndrome（PRIS）は否定的であったが，ミダゾラムやデクスメデトミジン（0.7 μg/kg/hr）でのコントロールを試み，プロポフォールを中止した。しかしジストニアが悪化したため，プロポフォールを再開したところ，コントロール可能になった。ジストニア症状の定量的指標は存在しないため，ジストニアに伴う心拍数上昇の持続時間をジストニアの指標としてFig. 1に示す。血清CK値は低下し，第11病日に正常化した。第5病日に肺炎が改善し，酸素化も良好であったため抜管したが，ジストニアでの気道開存困難，鎮静薬による呼吸抑制や舌根沈下のため，同日再挿管した。第9病日にも抜管し，2日後に再挿管となったが，両親より気管切開の同意が得られなかった。第33病日に抜管を試みたが，離脱症状や呼吸筋疲労がみられたため，1週間後に再挿管した。ジストニア抑制のためプロポフォールを継続した。抜管困難で，両親の承諾下に第59病日に気管切開術を施行した。術後にジストニアが悪化し，フェンタニル（0.5 μg/kg/hr）とプロポフォールで鎮痛・鎮静を図るも抑制できず，両親の同意の下

A case of status dystonicus with symptoms improved by propofol

Azusa Mayumi*1, Kazuya Tachibana*1, Tomokazu Kimizu*2, Miyako Kyogoku*1, Kazue Moon*1, Masayo Tsuda*1, Yoshiyuki Shimizu*1, Muneyuki Takeuchi*1

*1Department of Intensive Care Medicine, *2Department of Pediatric Neurology, Osaka Medical Center and Research Institute for Maternal and Child Health（840 Murodo-cho, Izumi, Osaka 594-1101, Japan）

J Jpn Soc Intensive Care Med 2017;24:51-2.

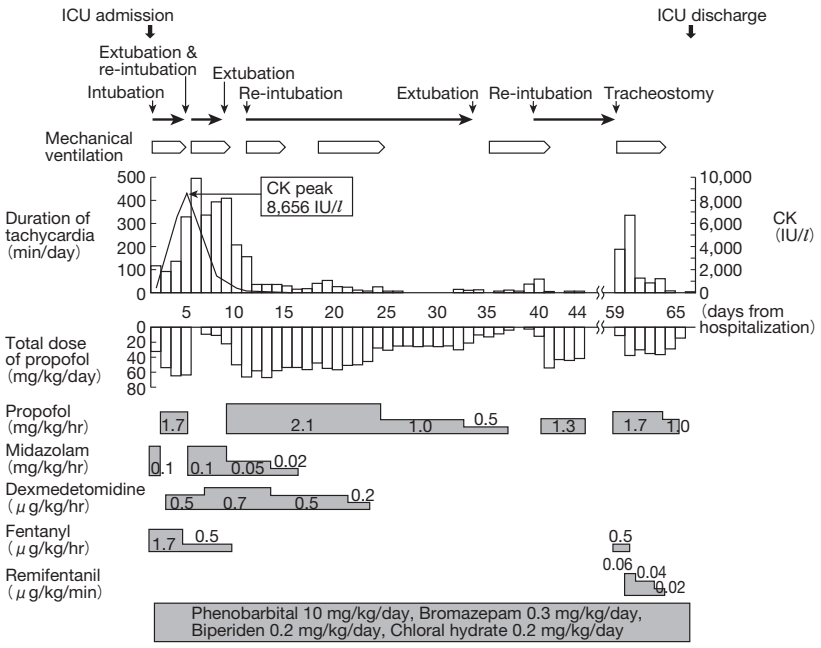

Fig.1　Clinical course in the ICU
A quantitative index of dystonia, duration of tachycardia, is shown, defined as heart rate ≥ 20% above the baseline. The baseline was set to a daily average resting heart rate.

に，フェンタニルに代えてより短時間作用性のレミフェンタニル（0.06 μg/kg/min）を投与し，症状は軽減した。第63病日にレミフェンタニルを中止，第64病日に人工呼吸器から離脱した。プロポフォールは第65病日まで計59日投与した。第66病日にICU退室，第126病日に退院した。

考　察

SDは，報告が約100例のみで[3]，Manjiらにより入院を要する重篤な全身性ジストニアと定義され，球麻痺，呼吸不全，代謝異常は生命を脅かす合併症である[2]。ジストニアのうち，発熱，脱水，電解質異常，高CK血症，ミオグロビン尿の代謝障害を生じるgrade 4，全身性ジストニア，代謝不全，呼吸循環不全へ進行するgrade 5に該当する病態をSDと定義し[3]，本症例はgrade 5に該当した。

SDの症例で，抗コリン薬，ドパミン受容体拮抗薬などでコントロールが可能な症例は10％に留まる[3]。補液，気管挿管，誘因除去の支持療法に加え，第一選択のミダゾラム，第二選択のプロポフォールが有効で，必要時は筋弛緩薬を追加することが推奨されている[3)～5)]。

Grossoらは小児SDの29名中9名でプロポフォールを使用し，全例で有効であったとともに有害事象はなかったと報告した[4]。本症例は抗コリン薬やミダゾラムが無効で，プロポフォールを投与した。プロポフォールは即効性で状況に応じ投与量を調整でき，半減期が短く早期覚醒可能で抜管や意識レベル評価に有利であった。しかし，人工呼吸中の鎮静で小児への投与は禁忌であり，使用時は十分説明を行った上で投与し，PRISに注意すべきである。

結　語

SDの管理において，プロポフォールが有効で状況に応じた調節性に優れていた。

本論文の要旨は第59回日本集中治療医学会近畿地方会（2014年，大阪）にて発表した。

本稿著者のうち竹内宗之は2年以内にCovidien（USA）より規定された研究費を受けている。その他の著者に開示すべきCOIはない。

文　献

1) Teive HA, Munhoz RP, Souza MM, et al. Status Dystonicus: study of five cases. Arq Neuropsiquiatr 2005;63:26-9.
2) Manji H, Howard RS, Miller DH, et al. Status dystonicus: the syndrome and its management. Brain 1998;121:243-52.
3) Allen NM, Lin JP, Lynch T, et al. Status dystonicus: a practice guide. Dev Med Child Neurol 2014;56:105-12.
4) Grosso S, Verrotti A, Messina M, et al. Management of status dystonicus in children. Cases report and review. Eur J Paediatr Neurol 2012;16:390-5.
5) Mariotti P, Fasano A, Contarino MF, et al. Management of status dystonicus: our experience and review of the literature. Mov Disord 2007;22:963-8.

受付日2015年11月19日
採択日2016年 7 月 4 日