Neurosonology 35(3)：101 - 103, 2022 ©The Japan Academy of Neurosonology

目で見る
神経超音波診断
Atlas of Neurosonology

狭窄部より遠位で血流速度上昇をきたす内頸動脈狭窄の Vector Flow Mapping を用いた血流評価

A case of maximum peak systolic velocity in the distal part of internal carotid stenosis

【はじめに】頸部内頸動脈狭窄では，一定の狭窄度以上になると通常最狭窄部に一致して血流速度の上昇を認める．『超音波による頸動脈病変の標準的評価法 2017』[1] ではパルスドプラ法での血流速度を用いた狭窄度評価では，狭窄部において収縮期最大血流速度（peak systolic velocity：PSV）を求めるとされている．これはベルヌーイの定理から考えると当然であるが，実臨床では狭窄部より遠位の狭窄がない部位で，血流上昇を認めることがある．

血流速度評価にはパルスドプラ法や連続波ドプラ法を用いるが，近年カラードプラによる血流評価と壁の運動情報から関心領域内の任意の血流速度ベクトルを演算でき，これにより血流を可視化する Vector Flow Mapping（Fujifilm Healthcare, LISENDO880 LE, Japan）が開発され，循環器領域で心腔内の複雑な血流を解析できるようになった [2]．さらに，リニアプローブを用いてカラードプラの情報とステアリング角度が異なるビームから得られる速度情報を用いることで，血管血流の評価が可能な VFM Vascular が開発され，血流解析が詳細に行えるようになった．今回，狭窄部より遠位の狭窄のない部位で血流上昇を認め，その血流動態について VFM を用いて評価し検証したので報告する．

本症例報告については，患者の同意を得ている．

【症例】症例は 79 歳男性．既往に高血圧症，脂質異常症，左鎖骨下動脈起始部狭窄があり，過去の喫煙歴があった．X－6 年前，健康診断の頸動脈エコーで右内頸動脈起始部狭窄を認め，その後から当科外来に通院していた．狭窄は経年的に進行していたが，脳梗塞の発症はなく無症候性であった．X 年の頸動脈エコーで面積狭窄率 85％，European Carotid Surgery Trial（ECST）法で 74％の狭窄を認めた（図 1A）．パルスドプラ法を用いて計測した PSV は、最狭窄部では 1.4m/s（図 1B-1）であったが，最大値は最狭窄部より 13mm 遠位の狭窄のない部位で 2.9m/s（図 1B-2）であった．プラーク性状は石灰化を伴う等輝度で far wall に偏在し，狭窄直後に深部に向かう血管走行を示していた．VFM vascular を用いた血流解析では，狭窄直後の far wall に渦を巻くような逆流成分を含む乱流を認め，順行性の血流は渦により狭窄部に連続してさらに狭窄しているような血流動態を呈しており，狭窄後の渦成分の直上で最大血流速度を示していた（図 1C）．

【考察】本症例では狭窄部より遠位の狭窄がない部位でさらに血流速度の上昇を認め，VFM を用いた血流解析では，狭窄部遠位のプラークの直後に逆行成分を含む渦が存在し，その渦の直上で最も流速が上昇していた．われわれはさらに，粒子画像流速測定法（particle image velocity 法：PIV 法）[3] を用いて，直管の人工血管で，プラークが far wall に偏在する狭窄を作製し，狭窄遠位の far wall に渦流が形成され，同部位の near wall 側で流速が上昇し，狭窄部遠位に VFM と同様の渦成分と流速上昇が起こることを証明し報告した [4]．一般的に頸動脈エコーで内頸動脈起始部は，弧を描くように外側へ走行し深部へ向かうように描出される．far wall に強く偏在するプラークがあると，最狭窄部を通過した血流は弧を描いた内頸動脈の near wall に衝突し，屈曲しながら深部へ向かう血流動態となると考えられる．以上より，最狭窄部遠位で流速上昇する症例では，狭窄遠位の渦により擬似狭窄となり，狭窄部遠位で最大流速となった可能性

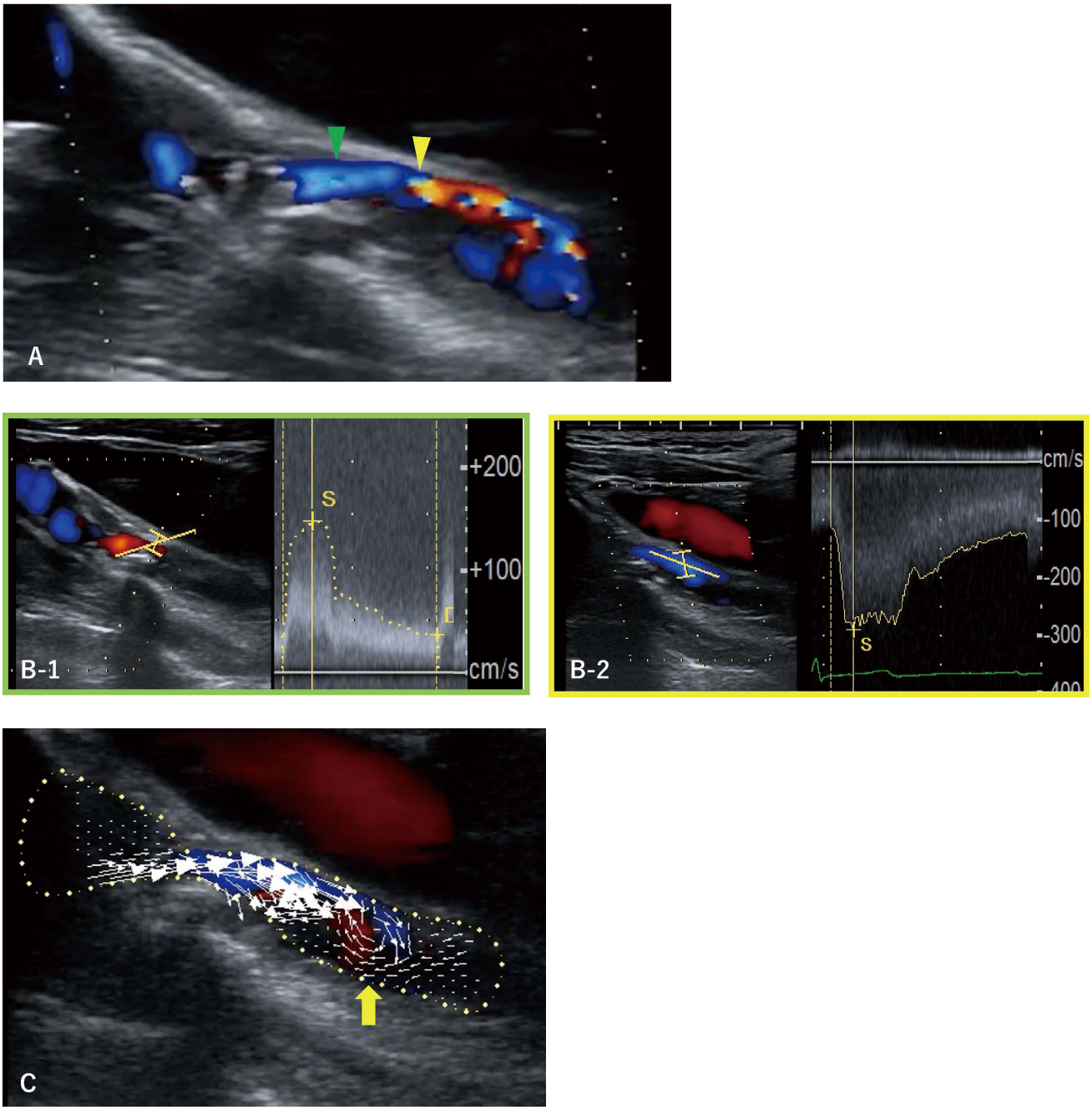

図 1　頸動脈エコー
A：カラードプライメージ．プラーク性状は石灰化を含む等輝度で，面積狭窄率 85%，ECST 法 74%の狭窄を認めた．最狭窄部（緑矢頭）より 13mm 遠位（黄矢頭）以遠でエリアジングを伴うカラーフローを認める．
B：パルスドプラ画像．B-1：最狭窄部の血流速度は PSV 1.4m/s．B-2：最狭窄部から 13mm 遠位（図 1A の黄矢頭に相当）で，PSV 2.9m/s と血流速度の上昇を認める．
C：Vector Flow Mapping による血流解析．狭窄部遠位に逆行成分を含む渦を巻くような乱流を認める（矢印）．

が示唆された．

偏在するプラークでは遠位部に乱流が発生し擬似的に狭窄長が長くなり，最狭窄部より遠位で実際の狭窄度以上に血流上昇を認める可能性があり，慎重に評価する必要がある．また，VFM で血流を可視化することで，擬似的な狭窄と狭窄遠位での流速上昇を評価することが可能と考えられるが，血流速度ベクトルはカラードプラ法から得られる速度情報を用いるため，パルスドプラ法で得られる PSV とは異なることを考慮に入れる必要がある．最狭窄部より遠位での血流速度の上昇は必ずしも狭窄の進行とは限らず，注意して評価を行うべきである．

本論文の要旨は，第 39 回日本脳神経超音波学会総会（2020 年，福岡）で発表した．

利益相反：すべての著者に，本論文に関して開示すべき利益相反状態はない．

●文献

1) 日本脳神経超音波学会，日本超音波医学会：超音波による頸動脈病変の標準的評価法 2017, 2018
2) Saito K, Abe S, Kumamoto M, et al.: Blood Flow Visualization and Wall Shear Stress Measurement of Carotid Arteries Using Vascular Vector Flow Mapping. Ultrasound Med Biol 2020; 46: 2692-2699.
3) Itatani K, Okada T, Uejima T, et al.: Intraventricular Flow Velocity Vector Visualization Based on the Continuity Equation and Measurements of Vorticity and Wall Shear Stress. Jpn J Appl Phys 2013; 52: 07HF16.
4) Yamaguchi E, Saito K, Yoshimura S, et al.: A case of maximum peak systolic velocity in the distal part of internal carotid stenosis. Neurosonology 2021; 34 (Suppl): O13-6, 47.

山口 枝里子[1,2)]，斎藤 こずえ[2,3)]，吉村 壮平[1)]，古賀 政利[1)]

1）国立循環器病研究センター脳血管内科
2）国立循環器病研究センター脳神経内科
3）奈良県立医科大学神経内科・脳卒中センター

Eriko YAMAGUCHI[1,2)], Kozue SAITO[2,3)], Sohei YOSHIMURA[1)], Masatoshi KOGA[1)]

1) Department of Cerebrovascular Medicine, National Cerebral and Cardiovascular Center
2) Department of Neurology, National Cerebral and Cardiovascular Center
3) Department of Neurology and Stroke Center, Nara Medical University

Reprint request
山口枝里子：〒 564-8565 大阪府吹田市岸部新町 6-1 国立循環器病研究センター脳血管内科・脳神経内科
Eriko YAMAGUCHI: Department of Cerebrovascular Medicine, Department of Neurology, National Cerebral and Cardiovascular Center, 6-1, Kishibe-shimmachi, Suita, Osaka 564-8565, Japan
E-mail: yamaguchi.eriko@ncvc.go.jp, Tel: 06-6170-1070, Fax: 06-6170-1782