●〈症例〉

ダブルバルーン内視鏡が大腸ステント留置に有効であった1例

小川祐太郎[1)]，松田　明久[1)*]，山田　岳史[1)]
大森　　順[2)]，星本　相理[2)]，進士　誠一[1)]
園田　寛道[1)]，太田　　竜[1)]，高橋　吾郎[1)]
岩井　拓磨[1)]，武田　幸樹[1)]，上田　康二[1)]
栗山　　翔[1)]，宮坂　俊光[1)]，吉田　　寛[1)]

[1)]日本医科大学付属病院　消化器外科，[2)]日本医科大学付属病院　消化器・肝臓内科
*Corresponding author : a-matsu@nms.ac.jp
〔**Key Words**〕大腸ステント，ダブルバルーン

緒　言

閉塞性大腸癌は全大腸癌の8～13%を占めるとされ[1)]，閉塞性大腸癌に対する大腸ステント留置は急速に広まっているが，留置困難な症例に遭遇することがある．我々が検索した範囲では，ダブルバルーン内視鏡を使用した大腸ステント留置の報告例は本邦では1例[2)]のみだが，今回，通常大腸内視鏡で留置困難が予想された症例に，ダブルバルーン内視鏡を用いて大腸ステントを安全に留置し得た症例を経験したので報告する．

症　例

患者：60代女性

主訴：排便障害

現病歴：半年前から便の狭小化と便潜血陽性を認め，前医を受診．大腸内視鏡検査で閉塞性大腸癌を疑われ，当院紹介となった．

既往歴：慢性関節リウマチ（プレドニゾロン1 mg内服中），腹部手術歴なし

胸腹部造影CT検査：左側横行結腸に全周性の腫瘍および口側腸管に便の貯留を認めた（**Fig. 1**）．また，多発肺，肝，卵巣転移も認めた．

大腸内視鏡検査：横行結腸に全周性腫瘍を認めたが，大腸用細径内視鏡使用も卵巣腫瘍による癒着とS状結腸の過伸展により内視鏡挿入および保持は困難であり，狭窄部の正面視も困難であった（**Fig. 2**）．

注腸造影検査：口側腸管に造影剤の流出は認めなかった．

生検結果：Group 5，tub 2の診断で，*KRAS*（G13D）変異型，*BRAF*野生型であった．

以上より，cT4aN1bM1c2 cStage IVc，切除不能閉塞性横行結腸癌の診断となった．

大腸ステント留置：ショートタイプダブルバルーン内視鏡（Fujifiim El-580BT）を用いることで，左側横行結腸の狭窄部までの到達，内視鏡保持は比較的容易であった．また，バルーンによる短縮および彎曲角を最大限利用することで狭窄部の正面視が可能であった．ガイドワイヤーを通過させ（**Fig. 3a**，**4a**），長径4.5 cmの腫瘍に対し，HANAROSTENT® Naturfit™（22 mm径，9 cm長）を留置した．造影剤の狭窄部の通過，吸引が可能であることを確認し，手技を終了とした（**Fig. 3b**，**4b**）．

臨床経過：ステント留置翌日から食事再開し，3日後に一時退院．16日後に開腹横行結腸部分切除吻合術，両側卵巣切除，腹膜播種切除術を施行した．術後経過良好にて，47日後から全身化学療法（FOLFIRI＋ベバシズマブ）を施行しており，現在，術後5ヶ月が経過し生存中である．

考　察

閉塞性大腸癌に対する腸管減圧法には，人工肛門造設を含む緊急手術，経肛門的減圧管留置，大腸ステント留置があるが，本症例では緊急手術による術後合併症リスク，人工肛門によるQOLの低下，化学療法への効果が乏しい卵巣転移を有することを考慮し，大腸ステントを留置し全身状態の改善を図った後，安全に原発巣切除吻合，卵巣切除施行後に血管新生阻害剤を含めた全身化学療法を導入することができた．

大腸ステント留置は，技術的成功率および臨床的成功率ともに95%程度と比較的容易な手技とされるが，緊急減圧を要する完全閉塞，右側結腸，5 cmを越える狭窄長は留置困難因子であるとされる[3)]．屈曲部に占拠する腫瘍や本症例のように癒着などにより腸管可動性が低い場合，腫瘍の正面視や内視鏡の保持が困難となり，盲目的なガイドワイヤー操作や手技時間の延長による過剰な腸管への送気から致死的合併症である腸管穿孔に至る可能性がある．大腸ステント留置においてもLearning curveが存在し20例以上の施行経験，ERCP手技に精通した内視鏡医の関与で成功率が95～98%に向上することが報告されている[2)]．本症例においては，上部用細径内視鏡やスライディングチューブの使用により留置困難性の改善が期待されたが，前者ではThrough the scope（TTS）法でのステント留置ができないこと，後者ではチューブの粘膜巻き込みによる腸管穿孔等のリスクが危惧される．

ダブルバルーン内視鏡は，オーバーチューブ先端のバルーンで腸管を把持しておくことで，腸管のたわみを防ぎ，内視鏡の挿入長をそのまま内視鏡を進めることができ，またオーバーチューブ先端のバルーンがあ

Fig. 1 Contrast-enhanced CT revealed obstructive transverse colon cancer (arrow) and huge metastatic ovarian tumor (arrow head).

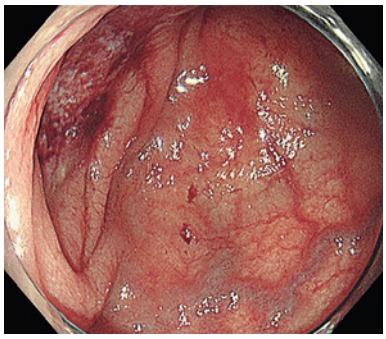

Fig. 2 The frontal view of the transverse colonic tumor was not observed by conventional colonoscopy.

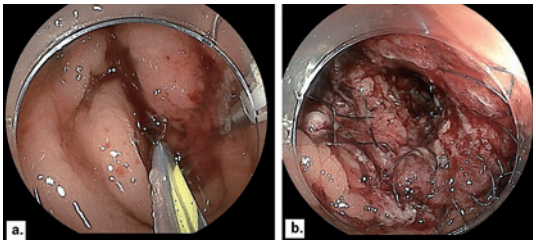

Fig. 3 The findings of double-balloon enteroscopy. A guidewire (a) and colonic stent (b) was placed safely and easily.

ることで，高い操作性を保て，腸管を短縮することで形状を単純化できるため，より安全に挿入ができる．またバルーン拡張時の内圧が一定のため腸管のサイズに合わせて把持が可能であり，狭窄や腫瘍性病変などの超選択的な造影検査も可能である．本症例で用いたショートタイプダブルバルーン内視鏡は 3.2 mm の鉗子口を有するため，9 Fr の細径デリバリーシステムを

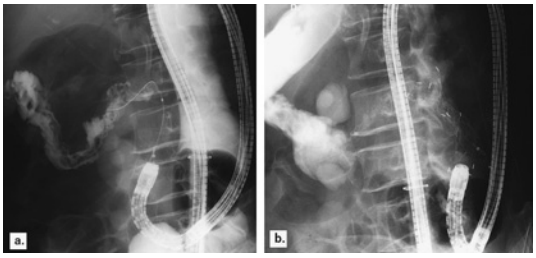

Fig. 4 The findings of fluoroscopic imaging. A guidewire (a) and colonic stent (b) was placed with enough length (9 cm-stent for tumor with 4.5 cm length).

採用した大腸ステントの TTS 法での留置が可能であり，また，先端外径（9.4 mm）が大腸用細径内視鏡より細く操作性が高いため，大腸ステント留置困難例に対して有用である．

結　語

ダブルバルーン内視鏡を使用した大腸ステント留置による良好な腸管減圧により，安全に手術を行い，全身化学療法に移行できた切除不能 Stage IV 閉塞性大腸癌の症例を経験した．今後，大腸ステント留置の機会は増えると考えられるが，留置困難症例ではダブルバルーン内視鏡の使用で安全かつ簡便な留置が可能となると考える．

文　献

1）van Hooft JE, Veld JV, Arnold D, et al : Self-expandable metal stents for obstructing colonic and extracolonic cancer : European Society of Gastrointestinal Endoscopy (ESGE) Guideline — Update 2020. Endoscopy **52**(5) : 389-407, 2020
2）小川　修，柚木由浩，若林健司：ダブルバルーン内視鏡を用いた大腸ステント留置が有効であった悪性大腸狭窄の 1 例．Progress of Digestive Endoscopy **77**(2)：134-135，2010
3）Kuwai T, Yamaguchi T, Imagawa H, et al : Factors related to difficult self-expandable metallic stent placement for malignant colonic obstruction: A post-hoc analysis of a multicenter study across Japan. Dig Endosc **31**(1) : 51-58, 2019

The usefulness of double-balloon enteroscopy for colonic stent placement: A case report

Yutaro Ogawa[1], Akihisa Matsuda[1]*
Takeshi Yamada[1], Jun Omori[2]
Aitoshi Hoshimoto[2], Seiichi Shinji[1]
Hiromichi Sonoda[1], Ryo Ohta[1]
Goro Takahashi[1], Takuma Iwai[1]
Kohki Takeda[1], Koji Ueda[1]
Sho Kuriyama[1], Toshimitsu Miyasaka[1]
Hiroshi Yoshida[1]

A woman in her 60s was referred to our hospital with a suspicious finding of obstructive transverse colon cancer. Contrast-enhanced CT also revealed multiple lung, liver, and ovarian metastases, resulting in the diagnosis of cT4aN1bM1c2 cStage IVc obstructive colorectal cancer. Adhesion by huge ovarian tumor and hyperextension of sigmoid colon made it difficult to observe the front view of the transverse colonic tumor by conventional colonoscopy. Therefore, short-type double-balloon enteroscopy was used and enabled us to place colonic stent safely and easily. We underwent primary and ovarian tumors resection without stoma creation. Systemic chemotherapy with bevacizumab was introduced after a good postoperative course. The double-balloon enteroscopy is useful to place colonic stent in a difficult case with conventional colonoscopy.

[1)]Department of Gastrointestinal and Hepato-Biliary-Pancreatic Surgery, Nippon Medical School, [2)]Department of Gastroenterology, Nippon Medical School Graduate School of Medicine
*Corresponding author : a-matsu@nms.ac.jp