症　例

副腎皮質ステロイド，シクロスポリン A 投与中に肺結節影，血中（1→3)-β-D-グルカン高値を呈し，播種性ノカルジア症，ニューモシスチス肺炎の診断に至った 1 例

[1] 東京大学医学部感染症内科，[2] 東京逓信病院救急総合診療科，[3] 帝京大学医学部内科学講座
原田　壮平[1]　畠山　修司[1]　北沢　貴利[1]
糸山　　智[2]　太田　康男[3]　小池　和彦[1]

（平成 21 年 3 月 9 日受付）
（平成 21 年 6 月 1 日受理）

Key words：nocardiosis, Pneumocystis pneumonia, (1→3)-β-D-glucan

序　文

免疫不全患者に発症する日和見感染症の中で深在性真菌症は重要な位置を占め，血中（1→3)-β-D-グルカン測定は診断の補助的手段として有用である．反面，真菌血清検査には様々な要因により偽陽性，偽陰性がみられるために，塗抹検査，培養検査，組織学的検査による微生物学的確定診断は依然として重要である．

今回，肺結節影，血中（1→3)-β-D-グルカン高値を認め肺真菌症が疑われたが血液培養検査，喀痰培養検査などの結果から播種性ノカルジア感染症の診断を得た症例を経験したので報告する．また続発したニューモシスチス肺炎（PCP）と血中（1→3)-β-D-グルカン高値の関係についても考察する．

症　例

症例：78 歳男性．

主訴：左肺結節影．

既往歴：2 型糖尿病（2006 年 10 月からインスリン投与）．

生活歴：特記すべきことなし．

現病歴：水疱性類天疱瘡の治療のため 2006 年 10 月から prednisolone（PSL）50mg/日の投与が開始され以後は漸減，2007 年 1 月 10 日からは 20mg/日の投与となり，cyclosporin A 150mg/日が追加されていた．2006 年 10 月に PCP 予防のため sulfamethoxazole/trimethoprim（ST）400mg/80mg/日の内服を開始したが，薬剤性肝障害を認めたため中止していた．

2007 年 1 月 4 日に血中（1→3)-β-D-グルカン（β-グルカンテストワコー，基準値≦11pg/mL）が 20.3pg/mL と上昇した（Table 1）ため深在性真菌症を疑われ itraconazole（ITCZ）カプセル 100mg/日の内服が開始された．1 月 10 日の胸部 CT で左肺 S^3 に径 12mm の結節影を認め，1 月 30 日の血中（1→3)-β-D-グルカンが 273.2pg/mL と上昇したため当科を紹介受診し 2 月 2 日に精査加療目的に入院となった．

入院時現症：一般状態：身長 167cm，体重 42kg，意識清明，体温 37.0℃，脈拍 92/分・整，血圧 120/74 mmHg，呼吸数 16/分，頭頸部：特記すべき所見なし，胸部：心音・呼吸音正常，腹部：平坦で軟，圧痛なし，皮膚：体幹・四肢に活動性の低い類天疱瘡による茶褐色の皮疹を認める，リンパ節：腫大なし，四肢：浮腫

Table 1　Fungal serological test results.

Timeline	Dec. 15 (2006)	Jan. 4 (2007)	Jan. 30	Feb. 13	Feb. 19	Mar. 2	Mar. 15
(1 → 3)-β-D-glucan (pg/mL)	2.0	20.3	273.2	129.2	273.2	60.8	18.9
Aspergillus Ag (C.O.Index)		0.2	0.3	0.2			
Cryptococcus Ag		negative	negative				

別刷請求先：（〒113-8655）東京都文京区本郷 7―3―1
東京大学医学部感染症内科　　原田　壮平

なし

入院時検査所見（Table 2）：好中球分画の増加を伴う白血球の増加，CRP の軽度上昇を認め，HbA1c は 7.4% と悪化（2006 年 12 月：6.2%）している．

入院時胸部 CT（Fig. 2-A）：上記の 1 月 10 日の胸部 CT で認められた左肺 S^3 の陰影の増大及び右肺上中葉間裂近傍にも新たな結節影の出現を認める．

入院後経過：細胞性免疫不全を有する患者であること，血中（1→3)-β-D-グルカン上昇を認めることから肺結節影の原因として肺真菌症を疑った．(1→3)-β-D-グルカン上昇を認め，辺縁にすりガラス状の濃度上昇を伴う浸潤影を呈している（halo sign）こと，地域流行型真菌症の関与を疑う渡航歴は聴取されなかったことから肺アスペルギルス症を最も強く疑った．ただし 1 月 4 日，1 月 30 日に測定されていた血清アスペルギルス抗原検査はそれぞれ 0.2 C.O. index，0.3 C.O. index と低値であった（Table 1）．

類天疱瘡の病勢は安定していたため PSL は 1 月 30 日から 15mg/日に減量した．起因微生物同定を重視し，ITCZ の投与は入院時から中止した．2 月 5 日に気管支鏡検査を施行し，左肺病変部をブラシ，洗浄し一般細菌・真菌培養，抗酸菌培養，細胞診，グロコット染色検体を採取したが有意な結果は得られなかった．2 月 4 日以降は 38℃ 以上の発熱を認め，肺病変も胸部 X 線検査で持続的に悪化を認めた．このため肺真菌症悪化を疑い，2 月 5 日から voriconazole（VRCZ）200mg 1 日 2 回（初日のみ 300mg 1 日 2 回）の経口投与を開始した．

2 月 13 日の胸部 X 線検査（Fig. 1-B）および胸部 CT（Fig. 2-B）では既存陰影の増大と両側肺に新たな複数の小結節影の出現が指摘された．同日採取した喀痰の塗抹検査ではノカルジア様放線菌を多数認めたため，肺ノカルジア症を疑った．VRCZ 投与は中止し imipenem/cilastatin（IPM/CS）0.25g 8 時間毎，amikacin（AMK）100mg 12 時間毎の投与を開始した．AMK の投与量は腎機能および血中濃度をモニターしながら適宜調整した．その後，2 月 11 日の血液培養，2 月 13 日の喀痰培養，2 月 14 日に出現した前胸部皮疹（Fig. 3）のパンチ標本培養すべてから，*Nocardia* sp. が検出され，播種性ノカルジア症の診断に至った．微量液体希釈法による薬剤感受性試験では ST の最小発育阻止濃度（MIC）は 9.5/0.5μg/mL，IPM の MIC は 2.0μg/mL，ciprofloxacin（CPFX）の MIC は<1.0μg/mL，AMK の MIC は<2.0μg/mL であった．さらに，2 月 15 日に施行された頭部単純 MRI 検査（Fig. 4）では左後頭葉に微小膿瘍を指摘された．

治療開始後に血液培養は陰性化したが発熱は持続し，経皮的動脈血酸素飽和度が 94%（室内気）に低下した．2 月 19 日の胸部 X 線検査（Fig. 1-C）および胸部 CT（Fig. 2-C）では両肺の既存の陰影の悪化は認めなかったが新たに両側肺野にびまん性のすりガラス状陰影の出現を認めた．原因として PCP を第一に疑い，同日より pentamidine 150mg/日の静注投与を開始した．2 月 21 日に気管支鏡検査を施行し，右 B^5a の気管支肺胞洗浄を行った．気管支肺胞洗浄液

Table 2　Laboratory findings on admission.

Hematology		Biochemistry	
WBC	15,400 /μL	Alb	3.2 g/dL
Myelo	1.0 %	LDH	384 IU/L
Meta	0.0 %	AST	26 IU/L
Stab	0.0 %	ALT	32 IU/L
Seg	91.0 %	T. Bil	1.3 mg/dL
Eos	0.0 %	BUN	24.5 mg/dL
Baso	1.0 %	Cre	1.12 mg/dL
Mono	3.0 %	Na	135 mEq/L
Lym	4.0 %	K	4.6 mEq/L
Hb	14.8 g/dL	Glu	53 mg/dL
Plt	20.0×10^4 /μL	HbA1c	7.4 %
		CRP	5.65 mg/dL

Fig. 1　Chest radiography on (A) Jan. 30, (B) Feb. 13, and (C) Feb 19.

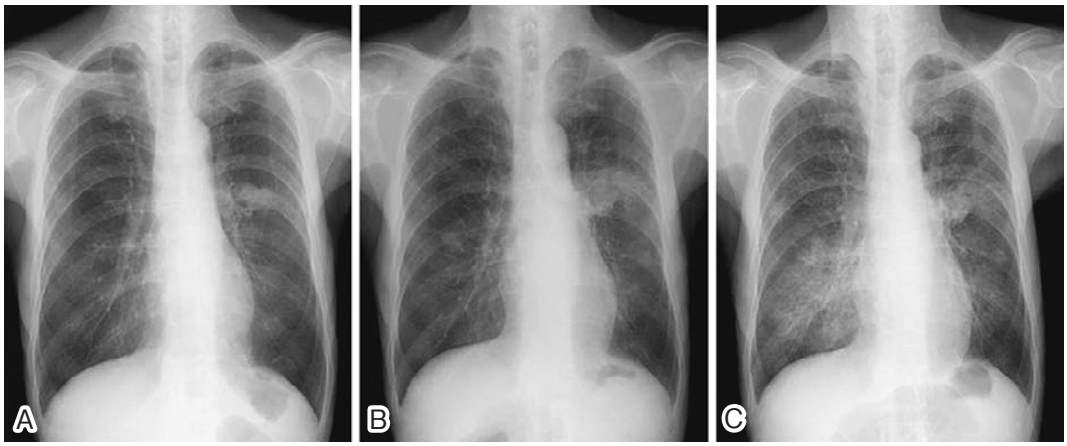

Fig. 2　Chest CT
A. Feb. 2, showing bilateral multiple lung infiltration.
B. Feb. 13, showing infiltration enlargement.
C. Feb. 19, showing diffuse bilateral ground-glass attenuation with central predominance

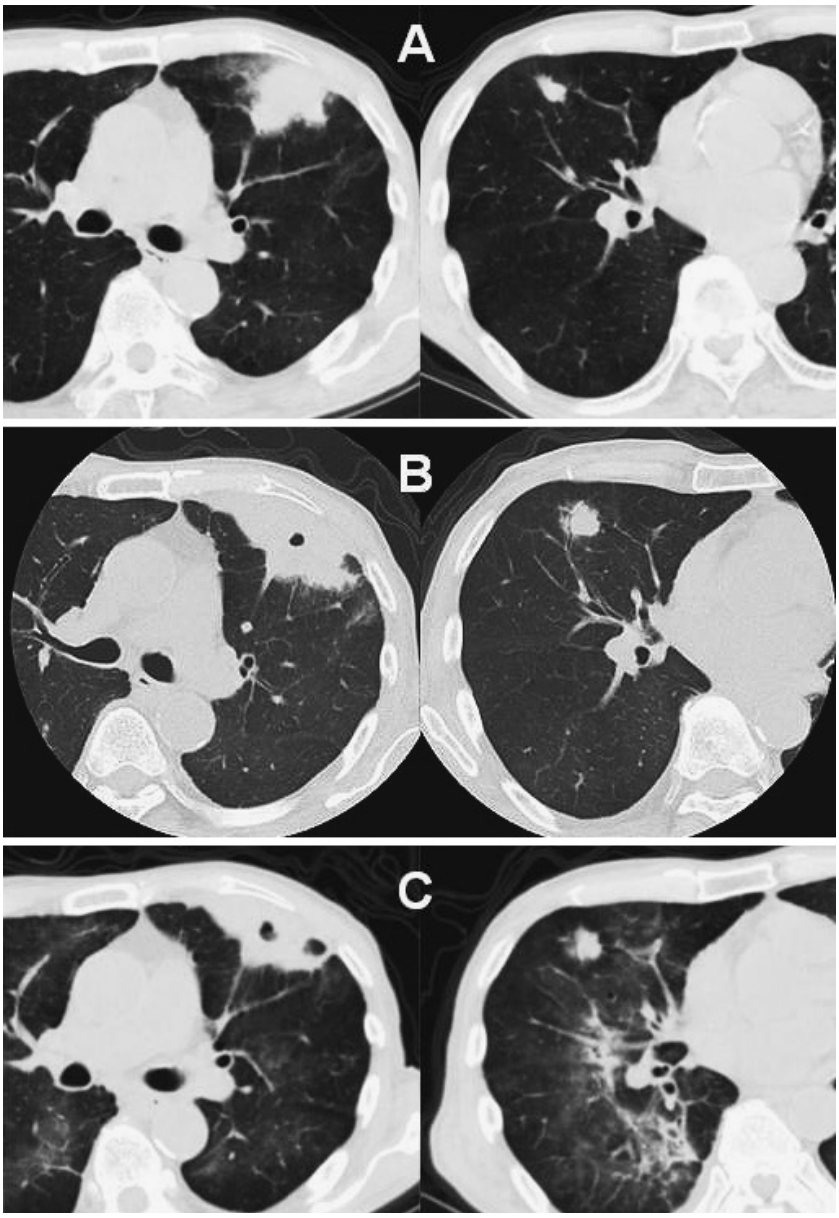

（BALF）のグロコット染色では *Pneumocystis　jiroveci* の嚢子は確認できなかったが培養検査で他の有意な病原体も検出されず，同検体の *P. jiroveci* の PCR 検査（ニューモシスチスカリニ DNA : SRL）は陽性でありPCP の診断が支持されたものと考えた．計 18 日間の pentamidine の投与を行い，治療開始時の動脈血液ガス分析で PaO_2 71.7mmHg，$AaDo_2$ 36.2mmHg とガス交換の悪化を認めたため，PSL 投与量を 2 月 19 日から 3 月 5 日まで 40mg/日に増量した．治療終了後は二次予防として 2 週おきに pentamidine　300mg の吸入を行った．

播種性ノカルジア症の治療は IPM/CS と AMK で開始していたが pentamidine 静注との併用によると思われる腎障害（血清クレアチニン 1.62mg/dL）を認めたため，3 月 7 日以降は AMK 投与を中止し，IPM/CS と CPFX　600mg/日での治療とした．AMK 中止後には腎機能は速やかに基準値内へと復した．

なお，類天疱瘡の治療に用いていた cyclosporin　A の投与は 2 月 19 日で中止され，PSL は PCP 治療終了後より漸減し，3 月 29 日以降は再度 15mg/日としたが類天疱瘡の病勢は一貫して安定していた．

これらの治療により解熱，酸素化の改善，胸部 X

Fig. 3　Skin lesion occurring during hospitalization (arrow).

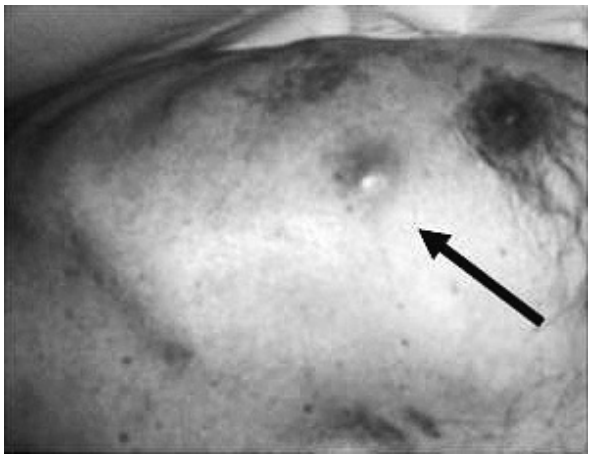

Fig. 4　T2-weighted brain MRI showing small hyperintense nodules (arrow) in the left occipital lobe.

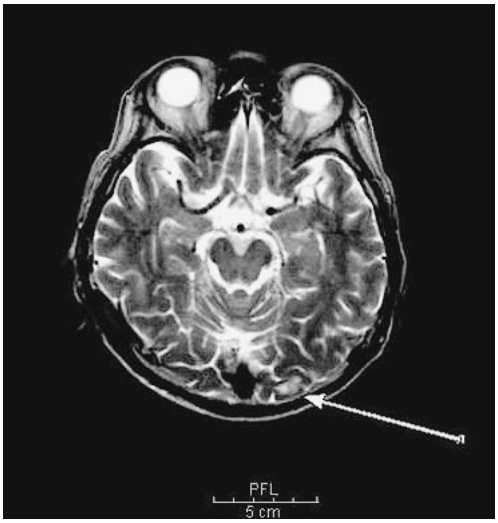

線検査での持続的な浸潤影の改善が得られ，3月22日の頭部MRI検査では微小膿瘍はほぼ消失していたため，4月9日でIPM/CSの投与は終了しCPFX 600 mg/日内服のみとして4月19日退院となった．その後，2008年3月までCPFX内服を継続し，播種性ノカルジア症の治療を終了した．

考　察

副腎皮質ステロイド・免疫抑制剤投与患者などの細胞性免疫不全患者の肺感染症において鑑別すべき微生物の種類は，通常の呼吸器病原体に加えて抗酸菌や放線菌を含めた種々の細菌，真菌，ウイルス，寄生虫と多岐にわたる[1]．これらの中には一般の抗菌薬と比べて副作用の頻度の高い治療薬の投与を長期に行わなければ治癒が得られない病原体も含まれており，起因微生物の同定が治療成功の鍵となる．微生物学的診断の最も確実な手段は適切な臨床検体の塗抹・培養検査あるいは病理組織学的検査であるが，これらの病原体の多くは培養検査での検出が必ずしも容易ではなく，また，重症患者において病理組織学的検査の検体採取に必要な侵襲的手技の適用はしばしば限定的であることにより確定診断が困難なことが多い．

近年，血清検査や分子生物学的検査がこれらの微生物による感染症の補助診断法として注目されている．中でも本邦で実用化された血中（1→3)-β-D-グルカンの測定は高リスク患者における深在性真菌症の補助診断の手段として世界的にも注目が高まっている．2008年に改訂されたEuropean Organization for Research and Treatment of Cancer/Invasive Fungal Infections Cooperative Group and the National Institute of Allergy and Infectious Diseases Mycology Study Group（EORTC/MSG）Consensus Groupの深在性真菌症の診断基準[2]にも‘probable invasive fungal infection（probable　IFD)’を支持する検査としてアスペルギルス・ガラクトマンナン抗原検査とともに記載されている．過去の主な研究[3)~5)]では血中（1→3)-β-D-グルカン測定は適切なカットオフ値の設定により深在性真菌症の診断において60～100%の感度，87%～96%の特異度，43～89%の陽性的中率，73～100%の陰性的中率を示すことが報告されている．ただし，これらの報告では用いられている（1→3)-β-D-グルカンの測定系，対象とする患者群（血液悪性腫瘍の化学療法に伴う好中球減少患者のみを対象とした研究[3)5)]あるいは免疫不全を有さない患者も対象に含んだ研究[4)]），抗真菌薬の予防投与の有無（全患者に投与している研究[3)]あるいは高リスク患者に限定して投与している研究[5)]）について研究ごとのばらつきが存在する上に，改訂前のEORTC/MSGの診断基準[6)]でprobable IFDと診断された患者も深在性真菌症患者群に含まれているという診断の不確かさもあるため，結果の解釈には注意を要する．加えて，セルロースを含む透析膜の使用，免疫グロブリン製剤の使用，手術用のガーゼなどと関連して血中（1→3)-β-D-グルカンの偽陽性が生じうることも知られている．

本症例はEORTC/MSGの診断基準に照らすと副腎皮質ステロイド・免疫抑制剤使用患者において胸部CTで肺結節影を認め，さらに血中（1→3)-β-D-グルカン高値を示したためprobable　IFDの診断となる．侵襲性肺アスペルギルス症などの侵襲性肺真菌症は適切な治療が遅れると予後が悪化することが知られており[7)]，本例も臨床的に増悪傾向を認めていたことから気管支鏡検査後の抗真菌薬による経験的治療の開始は妥当であると判断したが，後日，肺ノカルジア症から播種性ノカルジア症に至ったことが判明した．血清ア

スペルギルス抗原検査が一貫して0.5 C.O.Index未満であったので侵襲性肺アスペルギルス症の可能性が低いことは示唆された[8]が，偽陰性である可能性や他の肺真菌症の可能性は否定できなかった．

本例は播種性ノカルジア症の治療中にPCPを合併した．両側肺野のすりガラス状陰影の出現に加え，BALFの*P. jiroveci*のPCR検査が陽性となったことを診断の根拠としたが，同検査では肺に無症候性に定着している*Pneumocystis*を検出してしまうことがある．Maskellら[9]は診断目的の気管支鏡検査が施行された93例の検討で，20mg/日以上の糖質コルチコイド製剤使用がBALFのPCRで定着菌を検出する危険因子であり，この群では18例中8例（44%）で定着している*P. jiroveci*のDNAが検出されたと報告している．本例ではpentamidine投与により速やかな臨床的改善を得たため，PCPの診断が正しかったものと考えたが，治療反応が不良であれば感染症以外も含めた肺浸潤影の多岐にわたる鑑別診断の検討が必要な状況であった．

PCPでも他の一部の深在性真菌症と同様に，血中(1→3)-β-D-グルカン高値を示しうることが知られている．Tasakaら[10]はPCPの診断目的に気管支肺胞洗浄を施行した295例（うち57例が最終的にPCPと診断）を対象に血清（1→3)-β-D-グルカンのPCP診断における有用性を検討し，カットオフ値を31.1pg/mLに設定すると感度92.3%，特異度86.1%，陽性的中率61.0%，陰性的中率98.0%であったと報告している．血中（1→3)-β-D-グルカンの上昇がPCPの臨床的顕在化にどの程度先行し得るかについての明確な知見は無いが，本例の当初の血中（1→3)-β-D-グルカンの上昇がその後発症したPCPと関連していた可能性はある．実際に，PCPの臨床的顕在化の14日前に施行されていた気管支鏡検査の気管支洗浄検体で*P. jiroveci*のPCR検査を行ったところ陽性の結果を得た．

本例はノカルジア感染症およびPCPの第一選択薬であるST合剤で薬剤性肝障害をきたした既往があったため代替薬としてノカルジア感染症の治療にはIPM，AMK，CPFXを，PCPの治療にはpentamidineを使用した．血液培養陽性を伴う播種性ノカルジア症は比較的稀な病態である．Kontoyiannisらの36例のケースレビュー[11]では50%の死亡率が報告されており，症例の86%では慢性の基礎疾患を有し，情報が得られた症例のうち70%ではPSL投与を主とした免疫抑制療法を受けていた．本例ではcyclosporin A，PSLの投与を受けていたことに加えて高齢，コントロール不良の糖尿病，栄養状態不良（BMI：14.8）なども発症の背景因子となっていたと推測された．本症の抗菌薬による治療期間は明確には定められていないが6～12カ月程度とするのが一般的である．再発も稀ならず認められるため治療終了後も再発の徴候がないかフォローアップする必要がある．本例は約12カ月で抗菌薬治療を終了し，その後も類天疱瘡，糖尿病の加療のため約10カ月の通院を継続しているが再発の徴候を認めていない．上記のケースレビュー[11]では，サルファ剤を治療に用いた患者の治癒率（20例中14例）は，他の抗菌薬を用いた患者の治癒率（16例中5例）よりも高いことが示されている．本例で第一選択薬であるST合剤を治療に用いることなく治癒が得られたことと関連しうる因子としては類天疱瘡の経過が良好であったため免疫抑制剤の減量が可能であったこと，インスリン量調整および食事療法により速やかな血糖値の改善が得られたことなどが挙げられる．

細胞性免疫不全患者の感染症には多様な病原体が関与し，時に同時に複数の病原体が関与しうるため，適切な侵襲的検査の施行や積極的な培養検体の採取が重要であることを示した教訓的な症例であった．また，血中（1→3)-β-D-グルカンの上昇がPCPの発症予測に有用である可能性も示唆されたがこれについては更なる症例の集積による検証を要するものと思われる．

文　献

1) Klein NC, Go CH, Cunha BA：Infections associated with steroid use. Infect Dis Clin North Am 2001；15：423—32.
2) Pauw BD, Walsh TJ, Donnelly JP, Steavens DA, Edwards JE, Calandra T, *et al.*：Revised definitions of invasive fungal disease from the European Organization for Research and Treatment of Cancer/Invasive Fungal Infections Cooperative Group and the National Institute of Allergy and Infectious Diseases Mycoses Study Group (EORTC/MSG) Consensus Group. Clin Infect Dis 2008；46：1813—21.
3) Odabasi Z, Mattiuzzi G, Estey E, Kantarjian H, Saeki F, Ridge RJ, *et al.*：Beta-D-glucan as a diagnostic adjunct for invasive fungal infections：validation, cutoff development, and performance in patients with acute myelogenous leukemia and myelodysplastic syndrome. Clin Infect Dis 2004；39：199—205.
4) Ostrosky-Zeichner L, Alexander BD, Kett DH, Vazquez J, Pappas PG, Saeki F, *et al.*：Multicenter clinical evaluation of the (1→3)beta-D-glucan assay as an aid to diagnosis of fungal infections in humans. Clin Infect Dis 2005；41：654—9.
5) Senn L, Robinson JO, Schmidt S, Knaup M, Asahi N, Satomura S, *et al.*：1,3-Beta-D-glucan antigenemia for early diagnosis of invasive fungal infections in neutropenic patients with acute leukemia. Clin Infect Dis 2008；46：878—85.
6) Ascioqlu S, Rex JH, de Pauw B, Bennett JE, Bille J, Crokaert F, *et al.*：Defining opportunistic

invasive fungal infections in immunocompromised patients with cancer and hematopoietic stem cell transplants : an international consensus. Clin Infect Dis 2002 ; 34 : 7—14.
7) Von Eiff M, Roos N, Schulten R, Hesse M, Zühlsdorf M, van de Loo J : Pulmonary aspergillosis : early diagnosis improves survival. Respiration 1995 ; 62 : 341—7.
8) Maertens JA, Klont R, Masson C, Theunissen K, Meersseman W, Lagrou K, *et al.* : Optimization of the cutoff value for the Aspergillus double-sandwich enzyme immunoassay. Clin Infect Dis 2007 ; 44 : 1329—36.
9) Maskel NA, Waine DJ, Lindley A, Pepperell JC, Wakefield AE, Miller RF, *et al.* : Asymptomatic carriage of *Pneumocystis jiroveci* in subjects undergoing bronchoscopy : a prospective study. Thorax 2003 ; 58 : 594—7.
10) Tasaka S, Hasegawa N, Kobayashi S, Yamada W, Nishimura T, Takeuchi T, *et al.* : Serum indicators for the diagnosis of pneumocystis pneumonia. Chest 2007 ; 131 : 1173—80.
11) Kontoyiannis DP, Ruoff K, Hooper DC : Nocardia bacteremia : Report of 4 cases and review of the literature. Medicine (Baltimore) 1998 ; 77 : 255—6.

A Case of Disseminated Nocardiosis Followed by Pneumocystis Pneumonia in a Patient Prescribed Corticosteroid and Cyclosporin A and Having Elevated Blood (1→3)-β-D-Glucan

Sohei HARADA[1], Shuji HATAKEYAMA[1], Takatoshi KITAZAWA[1], Satoru ITOYAMA[2], Yasuo OTA[3] & Kazuhiko KOIKE[1]
[1]Department of Infectious Diseases, Graduate School of Medicine, the University of Tokyo,
[2]Department of Emergency and General Medicine, Tokyo Teishin Hospital,
[3]Department of Internal Medicine, Teikyo University School of Medicine

A 78-year-old man administered prednisolone and cyclosporin A for bullous pemphigoid and found in computed tomography (CT) to have a left-lung nodule was suspected of having a fungal infection due to elevated blood (1→3)-β-D-glucan. Despite empirical antifungal therapy, however, the nodule grew, followed by new nodules in both lungs. Disseminated nocardiosis was eventually diagnosed based on sputum, blood, and skin cultures growing *Nocardia* sp. Antinocardial treatment with imipenem/cilastatin and amikacin was started. The patient then developed pneumocystis pneumonia for which pentamidine was added. He had recovered completely when antimicrobial therapy was completed.

A wide variety of microorganisms may infect patients with impaired cellular immunity, simultaneously involving multiple organisms in some cases. Definitive microbiological diagnosis with culture or biopsy specimens is therefore crucial for appropriate management.

〔J.J.A. Inf. D. 83 : 538～543, 2009〕

平成21年9月20日